·临床研究·

角膜塑形术联合框架眼镜矫正青少年高度近视的疗效

罗　铭,马胜生,李红阳

基金项目:广东省医学科学技术研究基金(No. WSTJJ20140120440104196307213714)
作者单位:(510220)中国广东省广州市,暨南大学医学院第四附属医院眼科 广州市红十字会医院眼科
作者简介:罗铭,毕业于中山医科大学眼视光,学士,主治医师,研究方向:视光学。
通讯作者:罗铭. gzdrlm@163.com
收稿日期:2014-09-15　　修回日期:2014-12-19

Clinical effect of partial reduction orthokeratology and spectacles on high myopia adolescents

Ming Luo, Sheng-Sheng Ma, Hong-Yang Li

Foundation item: Medical Scientific Research Foundation of Guangdong Province, China (No. WSTJJ20140120440104196307213714)
Department of Ophthalmology, School of Medical, the Fourth Affiliated Hospital of Jinan University, Guangzhou Red Cross Hospital, Guangzhou 510220, Guangdong Province, China
Correspondence to: Ming Luo. Department of Ophthalmology, School of Medical, the Fourth Affiliated Hospital of Jinan University, Guangzhou Red Cross Hospital, Guangzhou 510220, Guangdong Province, China. gzdrlm@163.com
Received: 2014-09-15　　Accepted: 2014-12-19

Abstract

• AIM: To observe the effect of combining partial reduction orthokeratology (Ortho-K) and spectacles on slowing myopic progressionin high myopic adolescent.

• METHODS: Sixty-nine eyes of 36 high myopic adolescent (aged 9~15 years) with spherical equivalent refraction ≥-6.00 diopters (D) (spherical component ≥-5.50D) were fitted with custom-made four-zone/five-curve Ortho-K lenses. The target of reduction was to achieve -5.00D for both eyes. The residual refractive errors after at least one month of Ortho-K wear were corrected with single-vision spectacles for clear vision in the daytime. The unaided visual acuity (UVA), refractive error (RE), axial length (AL), and ocular health were assessed before the Ortho-K lens wear, and followed up for 2a after Ortho-K.

• RESULTS: (1) Changes in UVA: The mean UVA was 0.09±0.05 at baseline before Ortho-K; the mean UVA was 0.27±0.14, 0.54±0.18, 0.78±0.24, and 0.81±0.19, respectively after Ortho-K wear for I night, 1wk, 1, and 3mo. The differences of UVA were significant with baseline ($P<0.05$), and became stable 1mo after the treatment. (2) Changes in RE: The mean RE was -6.82±0.71D at baseline before Ortho-K and -6.86±0.77D after Ortho-K wear for 1a ($P>0.05$ compared to baseline). The mean RE was -7.11±0.81D after Ortho-K wear for 2a, and the amount of myopia increased -0.29±0.37D compared to baseline ($P<0.05$). (3) Changes in AL: The mean AL was 26.18±0.57mm at baseline before Ortho-K, and it was not significantly different ($P>0.05$) from the AL after Ortho-K wear for 6mo (26.19±0.54mm) and for 1a (26.21±0.47mm). The AL was 26.37±0.59mm after Ortho-K wear for 2a, and the mean increase was 0.19±0.28mm compared to baseline ($P<0.05$). (4) Grade 1 corneal staining was observed in some subjects at each visit. However, the staining was improved after lens cleaning, discontinuing lens wear, or applying artificial tears. No other adverse events were reported in all subjects during the 2a study.

• CONCLUSION: Combining partial reduction Ortho-K and spectacles completely slowed myopic progression in high myopic adolescent after receiving the treatment for 1a, and partially reduced myopia progression after 2a of treatment. No severe ocular complications were found throughout the treatment. The combination treatment appeared to be effective and safe, but its long-term effect needs to be further assessed.

• KEYWORDS: orthokeratology; high myopia; myopia control

Citation: Luo M, Ma SS, Li HY. Clinical effect of partial reduction orthokeratology and spectacles on high myopia adolescents. *Guoji Yanke Zazhi*(*Int Eye Sci*) 2015;15(1):128-130

摘要

目的:观察并探讨角膜塑形术联合框架眼镜对青少年高度近视的矫正和控制效果。

方法:选取青少年高度近视患者 36 例 69 眼,年龄 9~15 岁,等效球镜≥-6.00D,球镜度数≥-5.50D,夜间戴四区五弧设计的 OK 镜,目标降度(TP)=5.00D。戴 OK 镜至少 1mo 后,残余度数稳定后予框架眼镜矫正。随访观察 2a 的裸眼视力、屈光度、眼轴长度以及角膜健康状况。

结果:(1)裸眼视力的变化:矫正前的裸眼视力为 0.09±0.05,矫正 1 夜;1wk;1,3mo 后裸眼视力分别为 0.27±0.14,0.54±0.18,0.78±0.24,0.81±0.19;矫正 1 夜;1wk;1mo 后裸眼视力逐渐提高($P<0.05$),1mo 后视力趋于稳定;(2)屈光度的变化:矫正前的屈光度为-6.82±0.71D,联合矫正 1a 后的屈光度为-6.86±0.77D,差异无统计学意义($P>0.05$);联合矫正 2a 后的屈光度为-7.11±0.81D,比联合矫正前增加-0.29±0.37D,差异有统计学意义($P<0.05$)。(3)眼轴的变化:矫正前的眼轴为 26.18±0.57mm,患者联合矫正 6mo 为 26.19±0.54mm,1a 为 26.21±0.47mm,眼轴长度与矫正前的眼轴长度差异无统

计学意义(P>0.05);联合矫正 2a 后眼轴长度为 26.37±0.59mm,比矫正前增长 0.19±0.28mm (P<0.05);(4)轻度角膜点染发生率较高:经停戴、清洁镜片及使用保护角膜眼药水均能改善。未发现严重眼部并发症。

结论:青少年高度近视眼行角膜塑形联合框架眼镜矫正后 1a,近视未进展;联合矫正 2a,近视仅有轻度进展。未发现严重眼部并发症。该方法相对安全,长期疗效仍需进一步观察。

关键词:角膜塑形术;高度近视;近视控制
DOI:10.3980/j. issn. 1672-5123. 2015. 1. 37

引用:罗铭,马胜生,李红阳. 角膜塑形术联合框架眼镜矫正青少年高度近视的疗效. 国际眼科杂志 2015;15(1):128-130

0 引言

当今青少年近视患病率逐年攀升。传统单光框架眼镜无法有效地阻止近视加深,眼轴不断增长[1,2]。近视进展成高度近视则会增加白内障、青光眼、脉络膜萎缩和视网膜脱离的风险[3]。高度近视的进展速度也较中低度近视快[4,5]。因此,控制青少年高度近视的进展十分重要。目前大量临床研究认为:角膜塑形镜能有效地控制中低度近视度数加深、减慢进展性近视玻璃体腔长度的增长速度[6,7]。然而用普通设计的角膜塑形镜对高度近视进行完全矫正会导致角膜点染,镜片黏附和移位等并发症[8]。本研究设计为夜晚配戴角膜塑形镜部分矫正近视度数,目标降度为-5.00D,白天戴框架眼镜来矫正残余的近视度数。观察 2a 后近视进展以及角膜健康状况。

1 对象和方法

1.1 对象 入选标准:2010-02/2012-07 在我院眼视光中心验配角膜塑形镜的青少年高度近视患者 36 例 69 眼,男 12 例 23 眼,女 24 例 46 眼,年龄 9~15 岁,矫正前等效球镜-6.0~-8.25(平均-6.82±0.71)D,球镜度数≥-5.50D。使用 Snellen 视力表检查左右两眼矫正视力均达到 1.0 或以上。联合矫正前角膜点染发生率 8.7%。角膜塑形镜镜片:四区五弧常规设计;材料:BOSTON EQUALENS;DK:127 ISO;镜片直径:10.6mm;光学区直径:6.0mm;目标降度为 5.00D。

1.2 方法 (1)常规检查:裸眼视力、散瞳验光、裂隙灯检查、眼轴测量(IOLMASTER)、泪液功能检查、角膜曲率、角膜地形图(TMS-4,TOMEY)、非接触眼压、眼底镜检查等排除其他眼部疾患。(2)按角膜塑形镜的验配程序进行试戴评估,角膜曲率选择 FK:41.50~45.50D。目标降度为 5.00D;根据中心定位、移动度、荧光环及边弧是否理想,确定最后订片参数。(3)夜间配戴角膜塑形镜 8~10h,戴镜 1mo 后,残余度数稳定时予白天配戴框架眼镜矫正。(4)复诊安排为矫正后 1 夜;1wk;1,3,6,12,18,24mo,复查裸眼视力、屈光度、角膜健康状况、角膜地形图等,6,12,18,24mo 行眼轴检查。所有复查项目的检查均安排在清晨镜片取下后 2h 内完成。患者联合矫正 12,24mo 后,分别停戴角膜塑形镜 1mo,经角膜地形图检查已经恢复到接近使用前形态后,行散瞳验光检查。所有项目由专职医生进行检查。

统计学分析:采用 SPSS 16.0 统计软件进行数据分析,计量资料以 $\bar{x}\pm s$ 表示,采用配对样本 t 检验,P<0.05 为差异具有统计学意义。

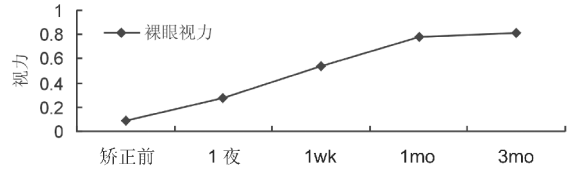

图 1 矫正前与矫正后的裸眼视力变化。

2 结果

2.1 裸眼视力的变化 首次测量的裸眼视力为 0.09±0.05,矫正 1 夜;1wk;1,3mo 后裸眼视力分别为 0.27±0.14,0.54±0.18,0.78±0.24,0.81±0.19;其中首次测量的裸眼视力、矫正 1 夜;1wk;1mo 后裸眼视力逐渐提高(P<0.05),1mo 后视力趋于稳定(图 1)。

2.2 屈光度的变化 联合矫正前散瞳验光的屈光度为-6.82±0.71D,联合矫正 1a 后的屈光度为-6.86±0.77D,差异无统计学意义(t=0.975,P=0.331);联合矫正 2a 后的屈光度为-7.11±0.81D,比联合矫正前增加-0.29±0.37D,差异有统计学意义(t=4.261,P=0.007)。

2.3 眼轴的变化 矫正前的眼轴为 26.18±0.57mm,患者联合矫正 6mo 为 26.19±0.54mm,1a 为 26.21±0.47mm,眼轴长度与联合矫正前的眼轴长度差异无统计学意义(t=0.024,1.381;P=0.978,0.152);联合矫正 2a 后眼轴长度为 26.37±0.59mm,比联合矫正前增长 0.19±0.28mm(t=2.741,P=0.026)。

2.4 角膜情况 联合矫正后角膜上皮点状染色为轻度:1 级。联合矫正 1,6,12,18,24mo 后角膜点染发生率为 17.4%,15.9%,11.6%,13.0%,11.6%,经停戴、清洁镜片,必要时局部滴左氧氟沙星眼药水和和重组牛碱性成纤维生长因子滴眼液均能恢复。没有角膜感染、镜片黏附和严重镜片移位等并发症。

3 讨论

角膜塑形术是一种以反向几何学设计的特殊类型硬性角膜接触镜,通过基弧对角膜的机械压力和反转弧下泪液的负压吸引作用,改变角膜中央区形态起了暂时、可逆的降低近视度数的作用[9]。角膜塑形术适应证最佳近视度数为-1.00~-5.00D[10],本研究选择等效球镜≥-6.00D,球镜度数≥-5.50D 的高度近视青少年患者,设计近视降幅为 5.00D,运用角膜塑形镜部分矫正近视,残余的度数用白天戴框架眼镜来矫正。我们观察 69 只高度近视眼行角膜塑形术联合框架眼镜矫正后,裸眼视力逐步提高,裸眼视力在戴角膜塑形镜 1wk 后裸眼视力升高最快,说明在这段时期内角膜塑形的效率最高。戴角膜塑形镜 1,3mo 后,裸眼视力上升幅度趋于平缓,逐渐形成稳定的平台期,说明在这段时期内角膜塑形的效果逐渐稳定持久。联合矫正后 1a,近视度数无增加,眼轴无改变,近视未进展;联合矫正后 2a,屈光度增加-0.29±0.37D,眼轴轻微增长 0.19±0.28mm,近视仅有轻度进展。相比文献报道高度近视每年平均增长-0.71D,高度近视的进展速度较中低度近视快[4,5],该联合矫正方案屈光度及眼轴的增长明显减慢。

本研究发现联合矫正后角膜上皮点状染色发生率较高,但均为轻度 1 级。经保守治疗均能恢复,这与既往角膜塑形镜治疗中低度近视的研究相符[11,12]。随访时未发现角膜感染等严重并发症。建议在长期联合矫正病例中,需要定期密切监视角膜情况。

角膜塑形术阻止近视发展的机制目前认为是控制了周边远视性离焦。Smith 课题组在幼猴周边屈光度的深入研究提示:黄斑功能正常不能保证正视化的完成,其在正视化过程中作用有限,周边视网膜具有调控正视化作用[13,14]。眼球形状和周边屈光状态的差异导致一部分人发生近视。而发生近视的人因为后极部眼球增长过长而赤道部相对较短,形成了周边相对远视的屈光状态,这种周边屈光状态反过来又加速近视的进展[15]。高度近视眼,周边部相对远视更明显。因此,对于高度近视的矫正不仅要保证中心视力得以矫正,还应该使周边视野的屈光状态也正视化,或者近视化。本研究使用角膜塑形术后使中央角膜变平、中周部角膜变陡,重塑角膜前表面形态,从而使周边屈光度发生明显的近视性漂移[16,17]。白天戴框架眼镜矫正残余度数,保证患儿中心视力提高。本研究可间接证明:角膜塑形术后中周部光学区的离焦控制环对近视发展的控制作用。但中周部离焦的量和离焦控制环到视轴中心的距离与近视控制的关系仍需进一步探讨。

因此,从控制近视发展的目的来说,对高度近视的角膜塑形矫正,并非一定要对高度数完全矫正。这种联合方案既安全又有效,短期内能控制高度近视度数加深及眼轴增长,但长期疗效仍需进一步观察。

本研究存在以下不足:(1)对所有患者均使用角膜塑形镜矫正后联合框架镜矫正残留近视,出于伦理原因并未使用容易导致角膜并发症的单纯角膜塑形镜完全矫正作为对照,也缺乏单纯框架镜为对照组,这对我们的结论有所弱化。(2)我们的研究病例数较少,观察时间只有 2a,今后需进行大样本,长期的研究。

参考文献

1 Xiang F, He M, Morgan IG. Annual changes in refractive errors and ocular components before and after the onset of myopia in Chinese children. *Ophthalmology* 2012;119 (7):1478-1484

2 Donovan L, Sankaridurg P, Ho A, *et al*. Myopia progression rates in urban children wearing single-vision spectacles. *Optom Vis Sci* 2012;89 (1):27-32

3 Xu L, Li Y, Wang S, *et al*. Characteristics of highly myopic eyes: the Beijing Eye Study. *Ophthalmology* 2007;114(1):121-126

4 Fan DS, Lam DS, Lam RF, *et al*. Prevalence, incidence, and progression of myopia of school children in Hong Kong. *Invest Ophthalmol Vis Sci* 2004;45(4):1071-1075

5 Saw SM, Nieto FJ, Katz J, *et al*. Factors related to the progression of myopia in Singaporean children. *Optom Vis Sci* 2000;77(10):549-554

6 Cho P, Cheung SW. Retardation of myopia in Orthokeratology (ROMIO) study: a 2-year randomized clinical trial. *Invest Ophthalmol Vis Sci* 2012;53(11):7077-7085

7 Hiraoka T, Kakita T, Okamoto F, *et al*. Long-term effect of overnight orthokeratology on axial length elongation in childhood myopia: a 5-year follow-up study. *Invest Ophthalmol Vis Sci* 2012;53(7):3913-3919

8 Chan B, Cho P, Cheung SW. Orthokeratology practice in children in a university clinic in Hong Kong. *Clin Exp Optom* 2008;91(5):453-460

9 Reinstein DZ, Gobbe M, Archer TJ, *et al*. Epithelial, stromal, and corneal pachymetry changes during orthokeratology. *Optom Vis Sci* 2009;86(8):1006-1014

10 谢培英. 角膜塑形术的“8A 工程”. 中华眼视光学与视觉科学杂志 2013;15(2):65-69

11 Mika R, Morgan B, Cron M, *et al*. Safety and efficacy of overnight orthokeratology in myopic children. *Optometry* 2007;78(5):225-231

12 Walline JJ, Rah MJ, Jones LA. The children's overnight orthokeratology investigation (COOKI) pilot study. *Optom Vis Sci* 2004;81(6):407-413

13 Smith EL 3rd, Kee CS, Ramamirtham R, *et al*. Peripheral vision can influence eye growth and refractive development in infant monkeys. *Invest Ophthalmol Vis Sci* 2005;46(11):3965-3972

14 Huang J, Hung LF, Smith EL 3rd. Effects of foveal ablation on the pattern of peripheral refractive errors in normal and form-deprived infant rhesus monkeys (Macaca mulatta). *Invest Ophthalmol Vis Sci* 2011;52 (9):6428-6434

15 Mutti DO, Sholtz RI, Friedman NE, *et al*. Peripheral refraction and ocular shape in children. *Invest Ophthalmol Vis Sci* 2000;41(5):1022-1030

16 陈志, 瞿小妹,周行涛,等. 角膜塑形镜对周边屈光度的影响及其作用机制. 中华眼视光学与视觉科学杂志 2012;14(2):74-78

17 朱梦钧,冯浩雁,瞿小妹. 不同光学设计角膜塑形镜控制近视进展的临床观察. 中华眼视光学与视觉科学杂志 2012;14(2):82-85