

结膜瓣遮盖治疗角膜碱烧伤中 PMNs 浸润的变化

宋东宇¹, 高明宏², 崔珊珊¹

作者单位:¹(122000) 中国辽宁省朝阳市中心医院眼科;
²(110016) 中国辽宁省沈阳市, 沈阳军区总医院眼科
作者简介:宋东宇,男,医学硕士,主治医师,研究方向:角膜病的基础与临床。

通讯作者:崔珊珊,女,毕业于中国医科大学,研究生学历,主任医师,眼科主任,研究方向:眼表疾病与白内障. song1567eye@163.com

收稿日期:2016-06-30 修回日期:2016-09-01

Changes in infiltration of polymorphonuclear neutrophils in alkali-burned cornea of conjunctival flap covering

Dong - Yu Song¹, Ming - Hong Gao², Shan - Shan Cui¹

¹Department of Ophthalmology, Chaoyang Central Hospital, Chaoyang 110016, Liaoning Province, China; ²Department of Ophthalmology, the General Hospital of Shenyang Military Command, Shenyang 110016, Liaoning Province, China

Correspondence to: Shan - Shan Cui. Department of Ophthalmology, Chaoyang Central Hospital, Chaoyang 122000, Liaoning Province, China. song1567eye@163.com

Received:2016-06-30 Accepted:2016-09-01

Abstract

• **AIM:** To study the infiltration of polymorphonuclear neutrophils (PMNs) after conjunctival flap covering in alkali-burned cornea.

• **METHODS:** Rabbit cornea alkali-burned model was made, then 50 rabbits were randomly divided into the experimental group ($n=25$) and the control group ($n=25$). At the same time the surgery of conjunctival flap covering was given to rabbits of the experimental group. The condition developing of alkali-burned cornea was observed by slit lamp biomicroscopy, and took photos in two groups. The infiltration of PMNs was identified by hematoxylin eosin (HE) staining in different periods.

• **RESULTS:** The quantity of PMNs increased on the 3d, reached the lower level on 7d, shown a peak on the 14d, then decreased gradually. PMNs level of the experimental group was significantly lower than that in the control group, and the difference of 3, 14 and 21d was significant ($P<0.05$).

• **CONCLUSION:** During the wound healing process, alkali-burned cornea has close relation with the infiltration of PMNs. The treatment of conjunctival flap

covering for the severe alkali-burned cornea was found to have good effect.

• **KEYWORDS:** conjunctival flap; alkali-burned cornea; polymorphonuclear neutrophils

Citation: Song DY, Gao MH, Cui SS. Changes in infiltration of polymorphonuclear neutrophils in alkali-burned cornea of conjunctival flap covering. *Guoji Yanke Zazhi (Int Eye Sci)* 2016; 16(10):1824-1827

摘要

目的: 研究结膜瓣遮盖术治疗角膜碱烧伤的疗效及损伤修复中多形核中性白细胞 (polymorphonuclear neutrophils, PMNs) 的浸润情况。

方法: 选取 50 只兔, 随机分为两组, 每组 25 只, 即实验组和对照组, 并建立兔角膜碱烧伤模型。实验组在角膜碱烧伤后当天行结膜瓣遮盖术。裂隙灯下观察两组角膜病损恢复情况并照相。采用苏木素-伊红 (HE) 染色切片后测定两组角膜碱烧伤后不同时间点 PMNs 的浸润量值。

结果: PMNs 在角膜碱烧伤后的 3d 开始升高, 大量浸润角膜, 7d 略有下降, 14d 上升达到最大峰值, 之后逐渐降低, 早期分布在烧伤部位角膜基质内, 后期则与溃疡浸润面积相一致。实验组 PMNs 的计数均明显低于对照组, 且角膜碱烧伤后的 3、14 和 21d 的差异有统计学意义 ($P<0.05$)。

结论: 结膜瓣遮盖治疗重度角膜碱烧伤的疗效确切, 角膜的病理损伤和修复与 PMNs 的浸润密切相关。

关键词: 结膜瓣; 角膜碱烧伤; 多形核中性白细胞

DOI:10.3980/j.issn.1672-5123.2016.10.09

引用: 宋东宇, 高明宏, 崔珊珊. 结膜瓣遮盖治疗角膜碱烧伤中 PMNs 浸润的变化. 国际眼科杂志 2016;16(10):1824-1827

0 引言

角膜碱烧伤是一种病损较重且难以治疗的化学性眼外伤, 由于碱能溶解脂肪和蛋白质, 易于浸润至角膜深层, 造成严重的角膜溃疡溶解, 期间发生了复杂的炎症反应, 导致大量多形核中性白细胞 (polymorphonuclear neutrophils, PMNs) 浸润, 进而导致众多损伤因子、蛋白酶类破坏角膜组织。在治疗中, 角膜碱烧伤后损伤修复的机制复杂, 如何抑制炎症反应, 如何认识炎症反应在角膜损伤中的分子机制, 尚需研究。本实验通过在体动物角膜模型的建立, 探究结膜瓣遮盖治疗角膜碱烧伤的手术疗效及 PMNs 在损伤修复过程中的浸润时相, 为临床治疗提供理论基础。

1 材料和方法

1.1 材料

1.1.1 实验动物 健康日本白兔 50 只(沈阳药科大学动物实验中心提供),12 月龄,体质量 2.0~2.5kg,雌雄各半,右眼为实验眼,实验前裂隙灯下眼部检查无病变,按体质量和性别随机分为实验组和对照组各 25 只,相同条件下饲养。实验过程中,动物的使用遵循国家科技部颁布的《实验动物管理条例》。

1.1.2 主要仪器 裂隙灯显微镜(SL-6E,Topcon)、手术显微镜(SN.MD-2,日本)、恒温水浴箱(ZD600,杭州)、净化工作台(SW-CJ-IFD,江苏)、振荡器(JHYC-3,北京)、切片机(HM325,德国)、漂烘处理仪(PHY-3,广东)、图像分析仪(Image8000,澳大利亚)、生物显微镜(CK×53,Olympus)和 Image Plus5.0 图像分析系统。

1.2 方法

1.2.1 兔角膜碱烧伤模型的建立 应用 8.0mm 直径角膜环钻钻取数张圆形单层滤纸片(确保滤纸片大小一致),浸润于 1.0mol/L NaOH 溶液中至饱和,捞取备用。固定实验兔,右眼表面麻醉,应用 20g/L 丙美卡因眼液点眼 3 次,开睑器开睑后,将备用的滤纸片置于兔中央角膜区,使滤纸片与角膜表面充分贴附,1min 后迅速取下,立即用大量生理盐水冲洗角膜表面及上下结膜穹隆部 5min,5g/L 阿托品眼用凝胶涂患眼。依据全国眼外伤职业病学组通过的标准使兔角膜达到Ⅲ级碱烧伤程度,按此方法对实验组和对照组各 25 只兔右眼均进行角膜碱烧伤模型的建立。

1.2.2 结膜瓣遮盖手术方法 对实验组 25 只兔的右眼均在角膜碱烧伤模型建立的当日行结膜瓣遮盖术,具体方法如下:兔腹腔内注射 10g/L 戊巴比妥钠 45mg 进行全身麻醉,注意进针深度避免损伤腹腔脏器,麻醉满意后右眼上置开睑器,注射生理盐水将球结膜与下方筋膜组织分离,手术显微镜下沿角膜缘 360°环形切开球结膜,将结膜与筋膜充分分离至穹隆部,刮除残存的周边角膜上皮层,用游离的结膜瓣完整覆盖角膜,10-0 手术缝线连续对位缝合结膜瓣。同时刮除对照组右眼角膜碱烧伤后周边残存的上皮组织。手术操作均由同一技术熟练的实验人员完成。

1.2.3 治疗用药和处理 碱烧伤后 3d 内实验组和对照组兔右眼均给予药物治疗,阿托品眼用凝胶,1 次/d;小牛血去蛋白提取物眼用凝胶,3 次/d。分别于 3、7、14、21 和 28d 随机选取实验组和对照组各 5 只兔,腹腔注药麻醉后对右眼进行裂隙灯检查及眼前节照相,通过耳缘静脉注入 5mL 空气窒息处死。

1.2.4 标本获取和处理 处死兔后,用力挤压眶周使眼球突出,快速摘除右眼球,沿角巩膜缘环形切取角膜,实验组注意保留角膜表面的结膜瓣,甲醛溶液固定,酒精梯度脱水,二甲苯溶液透色,常规石蜡包埋,5μm 连续切片,脱蜡后常规苏木素-伊红(hematoxylin eosin, HE)染色。400 倍显微镜下观察 HE 染色切片,胞核蓝色深染的为 PMNs。

1.2.5 数据获取和处理 每只角膜随机选取 5 张 HE 染色切片,显微镜下观察,从中央到周边随机选取低倍视野

(10×10)10 个,Image8000 图像分析仪读像,Image Plus5.0 系统分析图像,记录 PMNs 相应数据,每只角膜获取 50 个数据,每组的 5 只角膜数据求取平均值($\bar{x} \pm s$)作为结果。

统计学分析:应用 SPSS 19.0 系统处理数据,计量资料以 $\bar{x} \pm s$ 表示,采用重复测量数据的方差分析进行数据分析;不同时间点的组间差异比较采用两独立样本 *t* 检验;组内不同时间点的差异比较采用两两比较的 SNK-*q* 检验。以 $P < 0.05$ 为差异有统计学意义。

2 结果

2.1 裂隙灯显微镜下观察 兔右眼睑红肿逐渐消退,初期眼球表面大量粘稠分泌物,烧伤的角膜中央可见边界欠清的灰白色溃疡病灶,深达基质层,眼内结构窥视不清。14d 对照组角膜溃疡面积及深度最重,周边生长大量新生血管,角膜溃疡溶解最为严重;14d 实验组结膜瓣水肿,与角膜紧密附着,呈浅灰白色,缝线处愈合良好,结膜瓣下隐约可见角膜溃疡溶解较轻;28d 对照组角膜溃疡病灶大面积瘢痕化,表面大量新生血管,透明度差;28d 实验组结膜瓣已大部分溶解变薄,角膜病灶趋于结膜化,瘢痕较轻,新生血管较少,溃疡愈合良好,角膜透明度明显优于同期对照组。角膜碱烧伤后的溶解高峰出现在碱烧伤后的 14d(图 1)。

2.2 HE 染色切片观察 在显微镜 400 倍下观察 HE 染色切片,胞核蓝色深染的为 PMNs。角膜碱烧伤后,3d 对照组溃疡病灶区上皮缺失,上皮可见 PMNs,基质层水肿增厚,胶原纤维已见紊乱;3d 结膜瓣遮盖的实验组损伤明显减轻,PMNs 较少,基质的胶原纤维尚清晰平整,结膜瓣尚未与角膜表层粘合溶解,易于脱离。对照组 14d,碱烧伤的角膜上皮层部分恢复,细胞水肿,基质增厚,板层纤维断裂溶解,特别是坏死区、溃疡区及邻近溃疡的上皮细胞下可见大量 PMNs 浸润,大量新生血管,胶原纤维排列明显紊乱;而结膜瓣遮盖 14d 的实验组结膜瓣已与角膜基质大部分融合,基质层细胞排列较整齐,水肿增厚较轻,且均匀增厚,胶原纤维排列紊乱较轻,结膜瓣下炎症细胞及基质层中新生血管较少(图 2)。

2.3 PMNs 的量值 经检验分析,实验数据服从正态分布,满足方差齐性,实验组 PMNs 数密度值明显低于对照组($F = 18.31, P = 0.000$),PMNs 数密度值随时间延长出现明显波动(先上升后下降)($F = 41.15, P = 0.000$),差异均有统计学意义($P < 0.05$)。不同时间点实验组 PMNs 数密度值均低于对照组,组间均数比较用两样本 *t* 检验(表 1),3、14 和 21d 差异明显,具有统计学意义($P < 0.05$)。实验组及对照组的组内各时间点的 PMNs 数密度值相互比较用 SNK-*q* 检验(表 2),可见不同时间点 PMNs 数密度值变化明显($P < 0.05$),碱烧伤后 3d 即有大量 PMNs 产生,7d 时有所下降,之后明显提升且在 14d 时达到高峰,14d 后逐渐降低,在 28d 降至接近烧伤 7d 时水平。

3 讨论

结膜瓣遮盖术在临床治疗中经常用于治疗重度角膜溃疡及烧伤,而动物实验研究报道较少,其手术灵活简单,无需复杂的手术设备及器械,不受材料的制约,且治

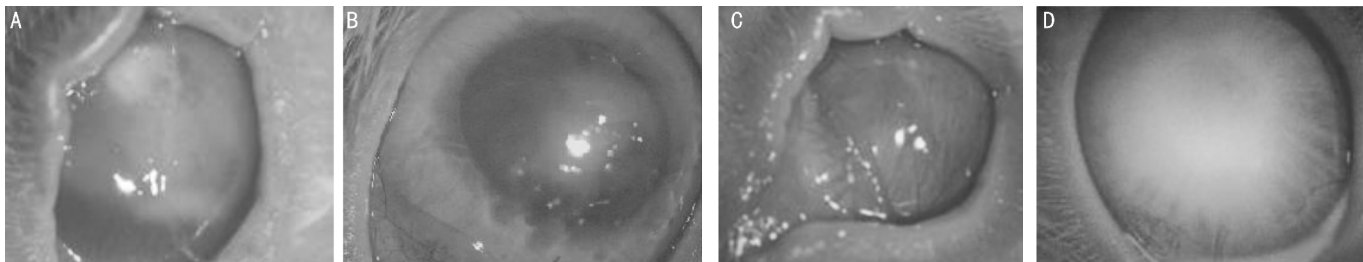


图1 裂隙灯显微镜观察角膜碱烧伤情况 A:碱烧伤后14d; B:结膜瓣遮盖后14d; C:碱烧伤后28d; D:结膜瓣遮盖后28d; A与B比较, C与D比较, 均可见碱烧伤后的对照组较结膜瓣遮盖的实验组角膜表面新生血管更多, 角膜透明度更差。

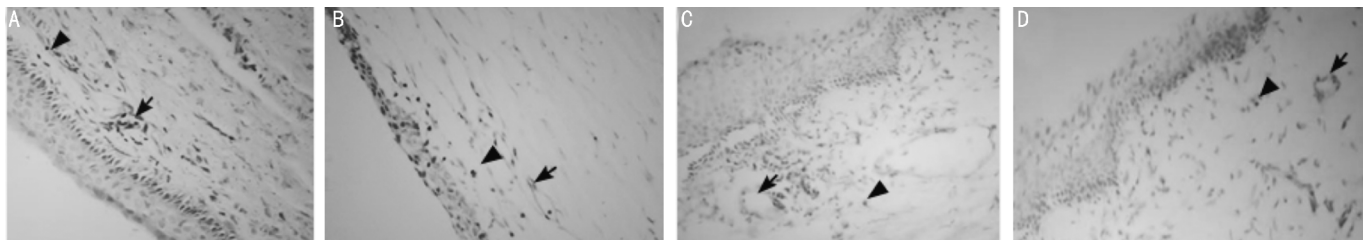


图2 HE染色切片观察PMNs的表达和新生血管($\times 400$) A:碱烧伤后3d; B:结膜瓣遮盖后3d; C:碱烧伤后14d; D:结膜瓣遮盖后14d。三角示PMNs, 箭头示新生血管; A与B比较, C与D比较, 均可见碱烧伤后的对照组较结膜瓣遮盖的实验组PMNs和新生血管增多, 角膜基质纤维更为紊乱。

表1 兔角膜组织中各时间点PMNs数密度值的组间比较

时间	$(\bar{x} \pm s, \text{个}/1000\mu\text{m}^2)$			
	实验组	对照组	<i>t</i>	<i>P</i>
碱烧伤3d	44.13 \pm 3.83	58.34 \pm 4.67	5.2610	0.0008
碱烧伤7d	42.78 \pm 3.56	46.34 \pm 2.36	1.8637	0.0994
碱烧伤14d	80.13 \pm 4.64	90.07 \pm 5.67	3.0337	0.0162
碱烧伤21d	70.54 \pm 2.34	83.23 \pm 3.31	7.0001	0.0001
碱烧伤28d	41.23 \pm 3.43	43.28 \pm 3.45	0.9442	0.3736

表2 兔角膜组织中不同时间点PMNs数密度值的组内相互比较

组内比较	实验组		对照组	
	<i>q</i>	<i>P</i>	<i>q</i>	<i>P</i>
3d与7d	0.8302	>0.05	6.6104	<0.01
3d与14d	22.1376	<0.01	17.4789	<0.01
3d与21d	16.2404	<0.01	13.7110	<0.01
3d与28d	1.7833	>0.05	8.2960	<0.01
7d与14d	22.9678	<0.01	24.0892	<0.01
7d与21d	17.0705	<0.01	20.3213	<0.01
7d与28d	0.9531	>0.05	1.6856	>0.05
14d与21d	5.8972	<0.01	3.7679	<0.05
14d与28d	23.9209	<0.01	25.7749	<0.01
21d与28d	18.0237	<0.01	22.0070	<0.01

疗费用低, 术后疗效好。手术技巧在于结膜瓣应薄而均匀, 少含或不含下方的筋膜组织, 避免出现结膜孔洞, 结膜瓣应充分遮盖角膜病灶, 术中张力较大时应浅层巩膜固定。本实验在术中彻底清除了残存的角膜上皮层, 避免结膜瓣与角膜病灶不融合, 为了达到同等实验条件, 对照组也刮除了残存的角膜上皮层。在临床治疗中应彻底清除所有的角膜病灶区的坏死组织后再行遮盖术, 而本文未清除角膜病灶, 以利于与对照组在同等条件下进行对比观察。值得注意的是兔角膜的直径较大, 应充分圆周分离结

膜瓣, 必要时切除第三眼睑才能达到全角膜遮盖的治疗目的。

结膜瓣遮盖治疗角膜碱烧伤及抑制PMNs浸润的机制尚不明确, 通过遮盖的结膜瓣人为造成“角膜上皮化”, 机械性保护角膜创面, 减弱溶解酶、铁蛋白酶和胶原蛋白酶的溶解作用, 减弱眼表炎性分泌物的应激刺激, 加速了损伤修复的进程, 促进了结膜瓣与角膜溃疡区的溶解愈合。结膜瓣含有丰富的血液和淋巴液, 与烧伤角膜的密切接触, 可将结膜固有营养物质, 包括细胞修复成分和生长因子运送到角膜病灶区, 提高了局部抗炎能力, 抑制了PMNs的浸润, 控制了溃疡的发展, 促进上皮和基质的愈合。在角膜溃疡病灶区炎细胞浸润部位, 血管内皮生长因子(vascular endothelial growth factor, VEGF)的表达明显增强, 表明VEGF与炎性细胞主要是PMNs关系密切, VEGF促进了角膜病灶区新生血管的生成^[1], 这与我们在结膜瓣遮盖治疗角膜碱烧伤中抑制PMNs的浸润中同时也减少了新生血管生成的结果相一致。在我们的实验中, 不同时间点实验组PMNs的浸润量值均低于对照组, 且3、14d和21d差异明显具有统计学意义, 实验组角膜的恢复情况及透明度明显优于对照组, 证实了结膜瓣遮盖在抑制PMNs浸润的同时促进了碱烧伤角膜的溃疡愈合。

McCulley将化学性眼部烧伤的病程分为4个时期, 分别是烧伤期(烧伤当时)、急性期(0~7d)、修复早期(1~3wk)和修复晚期(3wk以上)^[2-3], 本实验研究的是角膜烧伤期、急性期和修复早期三个时相。我们通过建立动物模型, 对实验组进行手术干预治疗, 并作组间和组内比较, 观察急性期及修复早期碱烧伤角膜的组织学改变及溃疡病灶中PMNs的浸润时相。角膜碱烧伤后3d即有大量PMNs浸润, 而7d有所下降, 高峰出现在伤后的14d, 此时是角膜溃疡活跃期, PMNs量值最大, 且SNK-*q*检验中第14d组与其他各组比较均有统计学意义, 角膜溶解的病理损伤过程与PMNs的浸润密切相关, 这与Sosne等^[4]研究

一致。在位置分布规律上,早期 PMNs 分布在病灶边缘角膜上皮及基质内,角膜表面少量浸润;后期 PMNs 浸润面积与溃疡部位一致,这与 Peebo 等^[5]的研究相符。有研究表明角膜碱烧伤后,溃疡病灶表层大量 PMNs 生成,浸润角膜基质层并不断吞噬坏死组织,直至引起 PMNs 的细胞溶酶体破裂,溶酶体酶大量进入角膜病灶区,溶解角膜胶原蛋白,其中以金属蛋白酶对角膜基质层损伤较重,而金属蛋白酶 MMP-9 主要来源于 PMNs^[6]。在我们以往的研究中也表明 PMNs 与 MMP-9 的浸润具有一致性,PMNs 还能分泌蛋白溶解酶原激活因子,产生大量纤维蛋白溶解酶来降解纤维蛋白和纤维连接蛋白,使部分修复的溃疡创面再次病损溶解^[3]。我们通过结膜瓣遮盖病损溃疡的角膜,抑制了 PMNs 的浸润,减轻了角膜病损区的炎性反应,减弱了与 PMNs 密切相关的金属蛋白酶和蛋白溶解酶原激活因子对角膜病灶的损伤,从而有利于碱烧伤角膜的损伤恢复。本实验中对 PMNs 浸润时相的研究,有利于指导临床治疗用药,伤后 3d 即需广谱抗生素眼水控制炎症细胞 PMNs 的浸润,进而减少金属蛋白酶和蛋白溶解酶原激活因子的分泌,有效地控制溃疡的进展。在角膜碱烧伤后的 1wk 内,可以适量地应用类固醇激素眼水,而 7~21d 是角膜碱烧伤后的溃疡期,类固醇会通过降低胶原合成,抑制

角膜基质的修复。

本研究中实验组和对照组均未应用抗生素眼液,有利于证实结膜瓣遮盖术控制角膜碱烧伤炎症反应的疗效,阐明炎症反应中 PMNs 的浸润时相,指导临床治疗。而在临床治疗中,除了炎性反应的损伤因素外,角膜碱烧伤是多因素的损伤过程,如何有效防治角膜溃疡溶解、新生血管化和纤维化,尚待深入研究。

参考文献

- 1 武海军,陆晓和,钟彦彦,等.姜黄素对兔角膜新生血管模型中多形核白细胞计数和 VEGF 表达的影响.眼科新进展 2008;28(10):734-736
- 2 张卯年.眼创伤学.北京:军事医学科学出版社 2006:250-254
- 3 宋东宇,高明宏,徐旭,等.结膜瓣覆盖治疗角膜碱烧伤中 MMP-9 和 MMP-1 的表达.国际眼科杂志 2012;12(11):2062-2065
- 4 Sosne G, Christopherson PL, Barrett RP, *et al*. Thymosin beta 4 modulates corneal matrix metalloproteinase levels and polymorphonuclear cell infiltration after alkali injury. *Invest Ophthalmol Vis Sci* 2005;46(7):2388-2395
- 5 Peebo BB, Gan L, Sun XF, *et al*. Expression of the focal adhesion protein PINCH in normal and alkali-injured corneas and the role of PMNs. *Acta Ophthalmologica Scandinavica* 2007;85(4):395-400
- 6 Xiao O, Xie ZL, Wu B, *et al*. Minocycline inhibits alkali burn-induced corneal neovascularization in mice. *PLoS One* 2012;7(7):418-458